

## Efek Gastroprotektif Ekstrak Etanol Wortel (*Daucus arota* L.) Pada Tikus Jantan Galur Wistar Yang Diinduksi Aspirin

Budi Rohman Sapta Aji, Ririn Lispita Wulandari\*

Fakultas Farmasi Universitas Wahid Hasyim, Semarang

\*Email : [ririnlispita88@gmail.com](mailto:ririnlispita88@gmail.com)

### INTISARI

Aspirin dapat menimbulkan efek samping yaitu kerusakan mukosa lambung. Perlindungan mukosa lambung dapat dilakukan menggunakan ekstrak wortel yang memiliki efek gastroprotektif. Penelitian ini bertujuan untuk membuktikan efek gastroprotektif ekstrak etanol wortel (EEW) pada tikus jantan galur wistar yang diinduksi aspirin. Desain penelitian yang digunakan adalah *randomized matched post test only control group*. EEW dibuat dengan metode ekstraksi ultrasonik. Sebanyak 24 tikus jantan galur wistar dibagi menjadi 6 kelompok yaitu kelompok kontrol normal, kontrol negatif (CMC Na 0,5%), kontrol positif (ranitidin 20 mg/kgBB), EEW (200 mg/kgBB, 400 mg/kgBB, 800 mg/kgBB). Sediaan uji diberikan per oral satu kali sehari selama 14 hari. Setelah satu jam perlakuan pada hari ke-14, semua kelompok diberikan induksi aspirin (kecuali kontrol normal), selanjutnya dipuasakan 12 jam. Seluruh hewan uji dieutanasi pada hari ke 15 untuk diambil lambungnya. Preparat histopatologi dibuat dengan pewarnaan hematoxilin dan eosin, kemudian diamati secara mikroskopik dan ditentukan skor jumlah dan keparahan. Data tersebut dianalisis secara statistik. Hasil penelitian menunjukkan bahwa pemberian EEW dosis 200 mg/kgBB, 400 mg/kgBB, 800 mg/kgBB pada tikus menghasilkan skor jumlah dan keparahan tukak lebih rendah secara signifikan dibandingkan dengan kontrol negatif ( $p < 0,05$ ), sehingga dapat disimpulkan bahwa semua dosis EEW memiliki efek gastroprotektif.

**Kata kunci** : ekstrak etanol wortel, gastroprotektif, tukak lambung

### ABSTRACT

*Aspirin can cause side effects, namely gastric mucosal damage and carrots have the potential as a gastroprotective. This study aims to prove the gastroprotective effect of carrot ethanol extract on aspirin-induced Wistar strain male rats. The research design used was a randomized matched post test only control group. Carrot ethanol extract was prepared by ultrasonic extraction method. Twenty-four male Wistar rats were divided into 6 groups: normal control, negative control (0.5% CMC Na), positive control (20 mg/kgBW ranitidine), carrot ethanol extract (200 mg/kgBW, 400 mg/kgBW, 800 mg/kgBB). The test preparation was given orally once a day for 14 days. After one hour of treatment on the 14th day, all groups were given aspirin induction (except the normal control), then fasted for 12 hours. On the 15th day, all rats were sacrificed and dissected, and their stomachs were collected. Histopathological preparations were made by staining with hematoxylin and eosin, then observed microscopically and the number and severity scores were determined. The data was analyzed statistically. The results showed that administration of carrot ethanol extract at doses of 200 mg/kg, 400 mg/kg, 800 mg/kg in rats resulted in scores of the number and severity of ulcers significantly lower than the negative control ( $p < 0.05$ ), so it can be concluded that carrot ethanol extract has a gastroprotective effect.*

**Keywords**: carrot ethanol extract, gastroprotective, gastric ulcer

Nama : Ririn Lispita Wulandari  
Institusi : Universitas Wahid Hasyim  
Alamat institusi : Jalan Raya Gunungpati KM. 15 Nongkosawit, Semarang  
E-mail : ririnlispita88@gmail.com

## PENDAHULUAN

*Non steroidal anti inflammatory drugs* (NSAID) merupakan analgesik yang diindikasikan untuk penyakit seperti *rheumatoid* dan *osteoarthritis* dengan cara menekan reaksi peradangan dan meringankan nyeri. Golongan obat tersebut selain berfungsi sebagai analgesik juga sebagai antiinflamasi. Penggunaan NSAID jangka panjang memiliki resiko 2-4% berkembangnya tukak dan perdarahan gastrointestinal (Jean dkk., 2016). Efek samping yang sering terjadi karena penggunaan NSAID ditandai dengan gejala perut terasa perih, mual, muntah (Harirforoosh dkk., 2013). Golongan obat tersebut merusak mukosa lambung melalui dua mekanisme yaitu penghambatan sistemik prostaglandin endogen sintesis di mukosa dan iritasi langsung atau efek topikal ke epitel lambung. Hambatan tersebut dapat mengakibatkan peningkatan sekresi asam lambung yang berakibat pada kerusakan lambung berupa gastritis maupun ulkus (Ari dan Makmun, 2014). Penambahan terapi dengan agen gastroprotektif diperlukan untuk menghindari efek samping NSAID pada gastrointestinal (Kim dkk., 2011) seperti antagonis reseptor  $H_2$ , penghambat pompa proton inhibitor, penangkal kerusakan mukus, analog prostaglandin, dan antasida (DiPiro dkk., 2020). Namun penggunaan obat kimia tersebut dapat menimbulkan efek samping yaitu menginduksi hipoasiditas lambung atau hipergastrinemia, gangguan ginjal, resiko fraktur tulang, dan lain-lain (Fossmark dkk., 2019), (Casciaro dkk., 2019). Oleh karena itu, diperlukan penemuan lebih lanjut sumber obat dengan memanfaatkan bahan alam yang memiliki manfaat atau potensi sebagai agen gastroprotektif dan memiliki minimal efek samping. WHO merekomendasikan penggunaan obat tradisional untuk memelihara kesehatan, mencegah dan mengobati penyakit, terutama untuk penyakit kronis, penyakit degeneratif, dan kanker (Indriani, 2021).

Salah satu sumber alami yang diduga memiliki potensi sebagai agen gastroprotektif adalah wortel (*Daucus carota* L). Tanaman tersebut memiliki efek antioksidan dan antiinflamasi (Suhatri dkk., 2015). Kedua efek tersebut berperan dalam mekanisme kerja gastroprotektif, antioksidan bertindak untuk menghambat stres oksidatif intraseluler (ROS) yang diinduksi oleh lipopolisakarida dan nitric oxide, sedangkan antiinflamasi membuat hambatan aktivitas makrofag yang melepaskan molekul toksik inflamasi seperti NO dan ROS. Sintesis kedua molekul tersebut bertanggung jawab menyebabkan tukak lambung (Akanda dkk., 2018). Wortel mengandung flavonoid dan beta karoten (Pramono, 2005). Kedua senyawa tersebut berperan dalam menimbulkan efek gastroprotektif (De Lira Mota dkk., 2009; Abdallah, dkk., 2007). Untuk membuktikan efek gastroprotektif ekstrak etanol wortel maka dilakukan pengujian pada tikus jantan galur wistar yang diinduksi aspirin.

## METODE PENELITIAN

Desain penelitian menggunakan *randomized matched post test only control group*. Sebanyak 24 ekor tikus yang memenuhi kriteria inklusi dan eksklusi digunakan sebagai hewan uji. Kriteria inklusi yaitu : jenis kelamin jantan, galur wistar, berat badan 150-200 gram, usia 2-3 bulan, sehat dan tidak cacat, dan kriteria eksklusi yaitu mati atau cacat selama proses adaptasi.

### Alat

*Sonicator* (Cole Palmer/CPX 130), *rotary evaporator* (Heidolp), alat penyaring *vacuum*, waterbath, lemari pengering, alat-alat gelas (Iwaki Pyrex), kandang tikus, tempat pakan dan minum, timbangan hewan uji, timbangan analitik (Henher scale), alat bedah (gunting, pinset), papan bedah, kapas alkohol, jarum oral tikus 3 ml, objek glass (slide), mikroskop, *moisture balance* (Ohaus), tabung reaksi (Pyrex), rak tabung, pisau, talenan, corong dan kertas saring.

### Bahan

Wortel diperoleh dari desa Kopeng, Kota Semarang, Jawa Tengah, etanol 70% (PT Brataco), Ranitidin HCl, Aspirin, CMC-Na, hematoksilin, eosin.

## Prosedur Penelitian

### Pembuatan ekstrak wortel

Ekstraksi wortel dilakukan menggunakan metode ultrasonik. Serbuk wortel dimasukkan ke dalam dua gelas beker masing-masing sebanyak 50 gram, selanjutnya serbuk ditambahkan pelarut etanol 70% masing-masing 500 mL sesuai dengan rasio bahan : pelarut yang akan digunakan, yaitu 1:10 b/v dan ditutup menggunakan aluminium foil agar pelarut tidak menguap, kemudian diletakkan pada alat ekstraksi ultrasonik. Ekstraksi dilakukan selama 20 menit dengan suhu 40° (Handayani dan Sriherfyna, 2016). Selanjutnya, hasil ekstraksi disaring dengan kertas saring menggunakan alat penyaring vakum. Filtrat hasil penyaringan kemudian dipekatkan menggunakan *rotary evaporator* pada suhu 50°C. Ekstrak etanol wortel yang diperoleh selanjutnya dikumpulkan dan ditimbang bobotnya.

### Pengujian efek gastroprotektif

Seluruh hewan dibagi menjadi 6 kelompok yang mendapat perlakuan berbeda yaitu kontrol normal (hanya diberikan pakan minum *ad libitum*), kontrol negatif (diberikan larutan CMC Na 0,5 %0, kontrol positif (diberikan ranitidin 20 mg/kgBB), dosis EEW 200 mg/kgBB, dosis EEW 400 mg/kgBB, dosis EEW 800 mg/kgBB. Masing-masing kelompok terdiri atas 4 ekor tikus yang

Pemberian ekstrak dan ranitidin dilakukan secara per oral satu kali sehari selama 14 hari. Satu jam setelah pemberian terakhir ekstrak pada hari ke-14, seluruh tikus diinduksi aspirin 200 mg/kgBB per oral (kecuali kontrol normal) lalu dipuasakan selama 12 jam. Semua hewan uji dieutanasi dengan cara dibius kloroform dan diambil organ lambungnya (Widyaningsih dkk., 2018). Lambung dipotong pada bagian pertemuan esophagus (di atas kardia) sampai di bawah pilorus (bagian distal yang berhubungan dengan duodenum). Lambung dibuka dan dicuci dengan larutan garam fisiologis.

Pemeriksaan histopatologi dilakukan dengan cara lambung direndam dalam larutan buffer formalin, didehidrasi, difiksasi dalam paraffin dan dibuat preparat mikroskopis dengan pewarnaan hematoxililn dan eosin, dilihat lima lapang pandang dengan perbesaran 400x (Naveen dkk., 2004). Perubahan histopatologi lambung dinilai berdasarkan jumlah dan keparahan tukak. Penilaian jumlah dan keparahan tukak dinyatakan dengan skor yang dapat dilihat pada tabel I dan II.

**Tabel I. Penilaian Berdasarkan Jumlah Tukak (J) (Chaplin, 1985)**

	Keterangan	Skor Ulkus
1	Normal (tidak ada luka)	1
2	Timbul kemerahan	1,5
3	Timbul bintik pendarahan	2
4	Ada tukak terhitung sejumlah 1-3	3
5	Ada tukak terhitung sejumlah 4-6	4
6	Ada tukak terhitung sejumlah 7-9	5
7	Ada tukak terhitung sejumlah >9 atau perforasi	6

**Tabel II. Penilaian Berdasarkan Keparahannya Tukak (K) (Chaplin, 1985)**

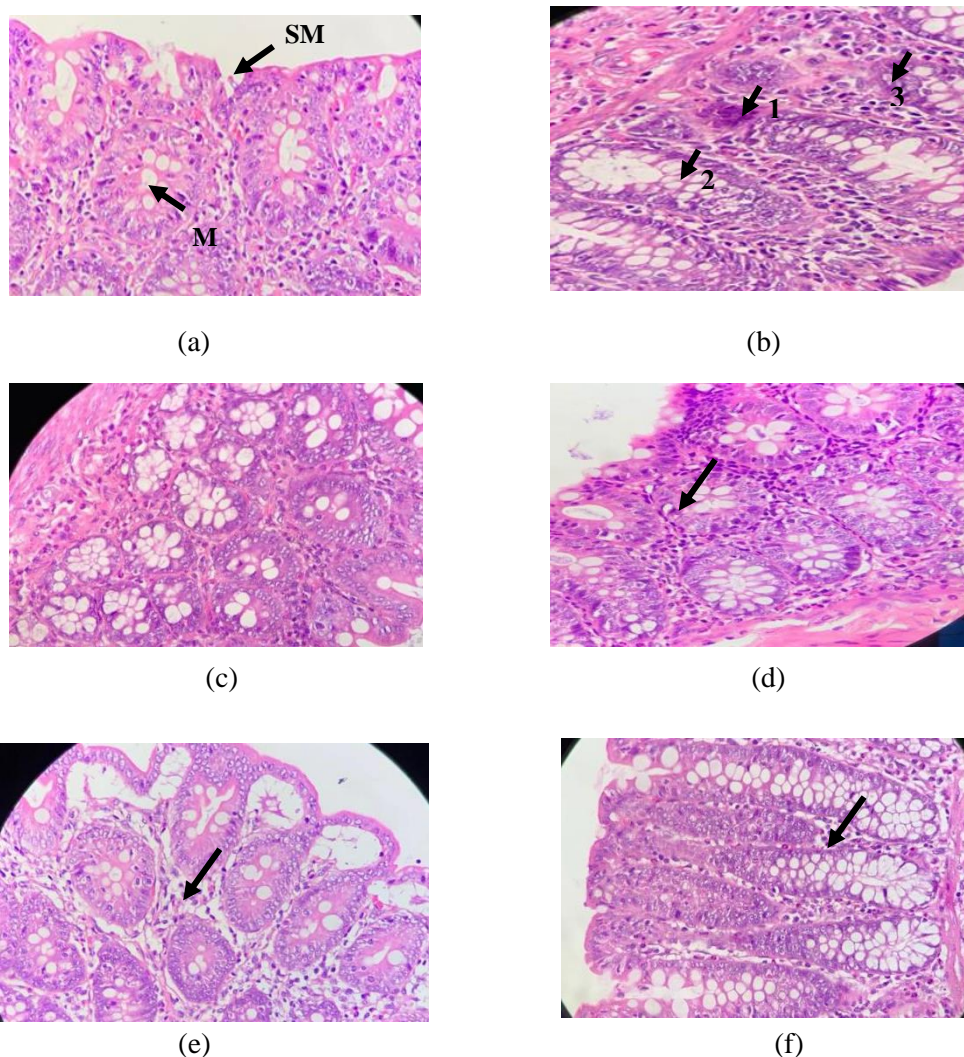
No	Keterangan	Skor Ulkus
1	Normal (tidak ada luka)	1
2	Timbul kemerahan	1,5
3	Timbul bintik pendarahan atau ada tukak dengan panjang <0,5 mm	2
4	Ada tukak dengan panjang 0.5-1.5 mm	3
5	Ada tukak dengan panjang 1.6-4.0 mm	4
6	Ada tukak dengan panjang >4.0 mm	5
7	Sudah perforasi	6

### Analisis Data

Data skor jumlah dan keparahan tukak semua kelompok hewan diuji normalitas dan homogenitasnya. Data yang didapat tidak terdistribusi normal sehingga dilanjutkan dengan uji *Kruskal Wallis*. Selanjutnya diuji menggunakan uji *Mann-Whitney* untuk mengetahui perbedaan skor jumlah dan keparahan tukak antar kelompok. Skor jumlah dan keparahan tukak disebut berbeda signifikan apabila nilai signifikansi kurang dari 0,05 dengan taraf kepercayaan 95% ( $p < 0,05$ ). Ekstrak etanol wortel memiliki efek gastroprotektif apabila skor jumlah dan keparahan tukak lebih rendah secara signifikan dibandingkan dengan kontrol negatif ( $p < 0,05$ ).

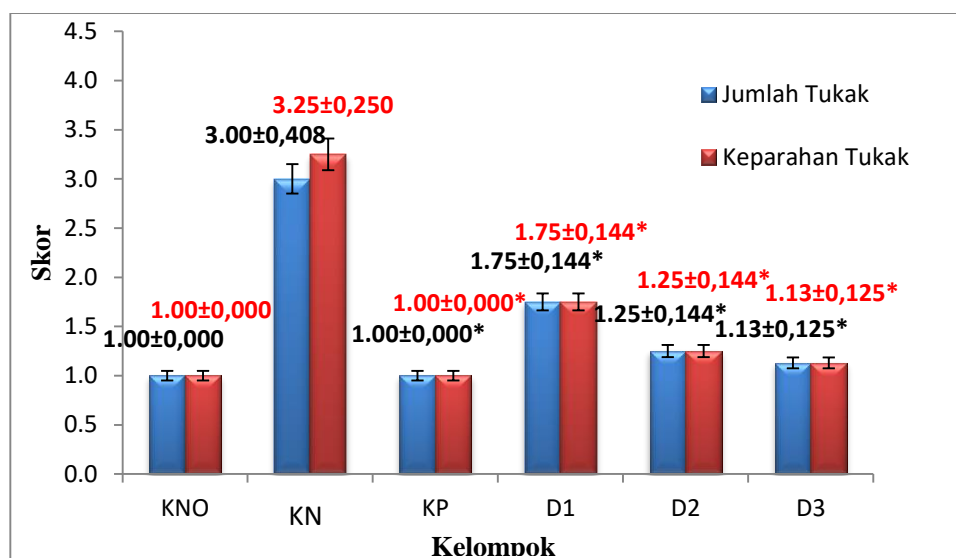
### HASIL DAN PEMBAHASAN

Hasil pemeriksaan mikroskopis dapat dilihat pada gambar 1.



**Gambar 1.** Hasil pemeriksaan mikroskopis histopatologi lambung; (a = kelompok kontrol normal) bagian mukosa lambung (M), sub mukosa lambung (SM) tidak terjadi tukak atau peradangan; (b = kelompok kontrol negatif (aspirin 200mg/kgBB)) b1 dan b3 terdapat tukak dan b2 hanya bintik kemerahan; (c = kelompok kontrol positif (ranitidin 20mg/kgBB) tidak terjadi tukak atau peradangan (d) EEW dosis 200 mg/kgBB (e) EEW dosis 400 mg/kg BB dan (f) EEW dosis 800 mg/kgBB hanya terjadi bintik kemerahan pada mukosa.

Pemberian aspirin 200 mg/kgBB secara per oral pada tikus dapat menyebabkan tukak lambung seperti yang terlihat pada gambar 1b dengan rata-rata skor jumlah tukak sebanyak 3 dan keparahan tukak sebanyak 3,25, sedangkan rata-rata skor jumlah dan keparahan tukak kelompok normal berturut-turut sebanyak 1;1 seperti terlihat pada gambar 1a tidak ada iritasi dan tukak. Hasil rata-rata skor jumlah dan keparahan tukak dapat dilihat pada gambar 2 di bawah ini.



Keterangan :

- KNO : kontrol normal  
 KN : kontrol negatif  
 KP : kontrol positif (ranitidin 20 mg/kgBB)  
 D1 : dosis EEW 200 mg/kgBB  
 D2 : dosis EEW 400 mg/kgBB  
 D3 : dosis EEW 800 mg/kgBB  
 Mean ± SEM (Standar error of mean)

\*Hasil uji *Mann Whitney* menunjukkan adanya perbedaan yang signifikan dibandingkan dengan KT

**Gambar 2. Grafik rata-rata skor jumlah tukak dan keparahan tukak**

Berdasarkan grafik di atas dapat diketahui bahwa tikus kontrol negatif memiliki rata-rata skor jumlah dan keparahan tukak yang lebih tinggi secara signifikan dibandingkan dengan tikus kontrol normal ( $p < 0,05$ ), hal ini menunjukkan bahwa pemberian aspirin pada tikus dapat menyebabkan kerusakan lambung. Hewan uji pada kontrol positif memiliki rata-rata skor jumlah dan keparahan tukak yang lebih rendah secara signifikan dibandingkan kontrol negatif ( $p < 0,05$ ) maka hal ini berarti bahwa ranitidin mempunyai efek untuk dapat mencegah kerusakan lambung yang disebabkan oleh aspirin. Grafik 2 dapat dilihat bahwa D1, D2, dan D3 rata-rata skor jumlah dan keparahan tukak lebih rendah secara signifikan dibandingkan kontrol negatif ( $p < 0,05$ ) maka artinya ekstrak etanol wortel dosis 200 mg/kgBB, 400 mg/kgBB, dan 800 mg/kgBB memiliki efek gastroprotektif pada tikus yang diinduksi aspirin.

Penggunaan *non steroid antiinflammation drugs* berkaitan erat dengan terjadinya perdarahan lambung melalui iritasi sel-sel epitel secara langsung dan inhibisi sistemik sintesis prostaglandin mukosa saluran pencernaan (Chany dkk., 2008). Aspirin 200 mg/kgBB dapat menimbulkan kerusakan pada lambung pada tikus percobaan (Dhasan, 2010). Obat tersebut dapat menimbulkan tukak lambung dengan indeks tukak lebih tinggi yaitu 5,39 dibandingkan dengan natrium diklofenak yang hanya menimbulkan indeks tukak 2,6 sehingga dapat digunakan sebagai agen induksi tukak lambung pada pengujian anti tukak lambung (Chany dkk., 2008). Aspirin merusak lambung dengan cara menekan produksi prostaglandin dengan menghambat COX-1 (*cyclo-oxygenase-1*) yang berfungsi mensintesis prostaglandin dan menyebabkan timbulnya tukak lambung (Isnatin, 2012).

Pemberian ekstrak wortel secara per oral dosis 200 mg/kgBB, 400 mg/kgBB, 800 mg/kgBB terlihat dapat mengurangi terjadinya tukak dengan rata-rata skor jumlah tukak masing-masing adalah 1,75; 1,25; 1,13, dan rata-rata skor keparahan tukak masing-masing yaitu 1,75; 1,25; 1,13 (gambar 2). Pengurangan jumlah dan keparahan tukak semakin meningkat dengan peningkatan dosis yang diberikan. Pengurangan tukak mungkin disebabkan oleh pengaruh senyawa aktif yang terkandung dalam ekstrak etanol wortel. Wortel merupakan tumbuhan yang kaya akan manfaat. Beberapa penelitian menyebutkan bahwa ekstrak wortel memiliki aktivitas antiinflamasi

dan antioksidan (Aulia dkk., 2017; Bystrická dkk., 2015). Aktivitas tersebut berhubungan dengan adanya peran kandungan senyawa flavonoid dan  $\beta$ -carotene. Flavonoid dapat mengatasi inflamasi melalui jalur penghambatan enzim fosfolipase, enzim COX, atau enzim lipooksigenase. Proses tersebut akan menghambat pelepasan prostaglandin sebagai mediator inflamasi. Senyawa aktif tersebut juga mampu melindungi lambung dan mukosa duodenum terhadap berbagai model induksi tukak yang berbeda yaitu etanol, NSAID, stres dan ligasi pilorus, melalui berbagai mekanisme aksi seperti sitoprotektor (meningkatkan lendir), antioksidan (peningkatan aktivitas enzim SOD dan CAT dan kadar GSH), imunoregulatori (penurunan sitokin proinflamasi dan peningkatan sitokin antiinflamasi), antisekresi (pengurangan  $H^+$ ) dan anti-*H.pylori*. (Patil dkk., 2012). Senyawa tersebut berpotensi digunakan sebagai pencegahan dan pelengkap obat-obatan atau sebagai suplemen makanan untuk mencegah perkembangan tukak lambung dan episodenya kekambuhan atau membantu dalam pengobatan tradisional lesi ulseratif (Serafim dkk., 2020). Beta karoten diketahui dapat melindungi kerusakan lambung melalui mekanisme aktivitas antioksidannya yaitu mencegah pembentukan stress oksidatif (ROS, *reactive nitrogen species*, peroksidasi lipid) dengan mengaktifkan *singlet-oxygen quencing* dan menangkal radikal bebas (González *et.al.*, 2021).

## KESIMPULAN

Ekstrak etanol wortel (*Daucus carota L.*) memiliki efek gastroprotektif pada tikus yang diinduksi aspirin berdasarkan skor jumlah dan keparahan tukak yang terbentuk lebih rendah secara signifikan dibandingkan dengan kontrol negatif.

## UCAPAN TERIMA KASIH

Terima kasih diucapkan kepada civitas akademika Universitas Wahid Hasyim yang telah mendukung pelaksanaan penelitian ini,

## DAFTAR PUSTAKA

- Abdallah, D., Saleh, S. and Shorbagy, M. Al (2007) 'Beta-Carotene Protects Against Indomethacine-Induced Gastric Ulceration : Involvement Of Antioxidant Mechanisms', 36, pp. 265–275.
- Akanda, M.R., Kim In-Shik, Ahn D., Tae Hyun-Jin, Nam Hyeon-Hwa, Choo Byung-Kil, Kim K., dan Park Byung-Yong. (2018) 'Anti-inflammatory and gastroprotective roles of rabdosia inflexa through downregulation of pro-inflammatory cytokines and MAPK/NF- $\kappa$ B signaling pathways', *International Journal of Molecular Sciences*, 19(2), pp. 1–15. Available at: <https://doi.org/10.3390/ijms19020584>.
- Ari, F. dan Makmun, D. (2014) 'Current Prevention and Management of Non Steroid Anti Inflammatory Drugs Associated Gastroenteropathy', *The Indonesian Journal of Gastroenterology, Hepatology, and Digestive Endoscopy*, 15(3), pp. 161–169. Available at: <https://doi.org/10.24871/1532014161-169>.
- Aulia, Y., Safitri, F. dan Fadilah, R. (2017) 'Efek Anti Inflamasi Ekstrak Etanol Wortel (*Daucus Carota L.*) Terhadap Tikus Strain Wistar (*Rattus Novergicus*) Yang Diinjeksi Karagenan', *Saintika Medika*, 9(2), p. 65. Available at: <https://doi.org/10.22219/sm.v9i2.4131>.
- Bystrická, J., Kavalcova P., Musilova J. dan lenkova M. (2015) 'Carrot (*Daucus carota L. ssp. sativus* (Hoffm.) Arcang.) as source of antioxidants', *Acta Agriculturae Slovenica*, 105(2), pp. 303–311. Available at: <https://doi.org/10.14720/aas.2015.105.2.13>.
- Casciaro, M., Navarra M., Inferrera G., Liotta M., Gangemi S., dan Minciullo P.L.. (2019) 'PPI adverse drugs reactions: A retrospective study', *Clinical and Molecular Allergy*, 17(1), pp. 1–5. Available at: <https://doi.org/10.1186/s12948-019-0104-4>.
- Chaplin, A.J. (1985) '*Manual of histological techniques*'. Churchill Livingstone, Edinburgh, London, Melbourne, New York. Available at: <https://doi.org/https://doi.org/10.1002/path.1711450410>.
- Dipiro J.T., Yee G.C., Posey M.L., Haines S.T., Nolin T.D., dan Ellingrod V. (2020). '*Pharmacotherapy : A Patophysiology Approach*'.



- Fossmark, R., Martinsen, T.C. and Waldum, H.L. (2019) 'Adverse effects of proton pump inhibitors—evidence and plausibility', *International Journal of Molecular Sciences*, 20(20). Available at: <https://doi.org/10.3390/ijms20205203>.
- González-Peña, M.A., Lozada-Ramírez, J.D. dan Ortega-Regules, A.E. (2021) 'Carotenoids from mamey (*Pouteria sapota*) and carrot (*Daucus carota*) increase the oxidative stress resistance of *Caenorhabditis elegans*', *Biochemistry and Biophysics Reports*, 26. Available at: <https://doi.org/10.1016/j.bbrep.2021.100989>.
- Handayani, H. dan Sriherfyna, F.H. (2016) 'Antioxidant Extraction of Soursop Leaf with Ultrasonic Bath ( Study of Material : Solvent Ratio and Extraction Time )', 4(1), pp. 262–272.
- Harirforoosh, S., Asghar, W. and Jamali, F. (2013) 'Adverse effects of nonsteroidal antiinflammatory drugs: An update of gastrointestinal, cardiovascular and renal complications', *Journal of Pharmacy and Pharmaceutical Sciences*, 16(5), pp. 821–847. Available at: <https://doi.org/10.18433/j3vw2f>.
- Indriani, R. (2021) 'Cerdas Memilih dan Menggunakan Obat Tradisional yang Aman', *Badan POM*, p. 21.
- Isnatin Miladiyah (2012) 'Therapeutic Drug Monitoring (TDM) pada Penggunaan Aspirin sebagai Antireumatik', *Jurnal Unisula*, 4(2). Available at: <https://jurnal.unissula.ac.id/index.php/sainsmedika/article/view/378/317>.
- Jean-Pierre Pelletier, Johanne Martel-Pelletier, François Rannou, C.C. (2016) 'Efficacy and safety of oral NSAIDs and analgesics in the management of osteoarthritis: Evidence from real-life setting trials and surveys', *Seminars in Arthritis and Rheumatism*, 45(4), pp. S22–S27. Available at: <https://doi.org/https://doi.org/10.1016/j.semarthrit.2015.11.009>.
- Kim, H.-C., Lee M.C., Moon Y.W., Seo S.S., Lee K.W., Lee J.H. dan Choi C-H. (2011) 'The Pattern of Use of Oral NSAIDs with or without Co-prescription of Gastroprotective Agent for Arthritic Knee by Korean Practitioners', *Knee Surgery & Related Research*, 23(4), pp. 203–207. Available at: <https://doi.org/10.5792/ksrr.2011.23.4.203>.
- De Lira Mota, K.S., Dias G. E. N., Pinto M. E. F., Luiz-Ferreira A., Souza-Brito A.R.M., Hiruma-Lima C.A., Barbosa-Filho J.M. dan Batista L.M. (2009) 'Flavonoids with gastroprotective activity', *Molecules*, 14(3), pp. 979–1012. Available at: <https://doi.org/10.3390/molecules14030979>.
- Naveen K. Jain, Chandrashekhar S. Patil, R. E. Kartasasmita, M. Decker, J. Lehmann, S.K.K. (2004) 'Pharmacological studies on nitro-naproxen (naproxen-2-nitrooxyethylene)', *Drug Development Research*, 61(2), pp. 66–78. Available at: <https://doi.org/https://doi.org/10.1002/ddr.10337>.
- P.B. Dhasan, M.J. (2010) 'Gastro protective activity of *Momordica cymbalaria* fruits against experimentally induced gastric ulcer in rats', *International Journal of Phytomedicine*, 2(4), pp. 385–391. Available at: <https://doi.org/http://dx.doi.org/10.5138/ijpm.2010.0975.0185.02054>.
- Patil, M.V.K., Kandhare, A.D. dan Bhise, S.D. (2012) 'Anti-inflammatory effect of *daucus carota* root on experimental colitis in rats', *International Journal of Pharmacy and Pharmaceutical Sciences*, 4(1), pp. 337–343.
- Pramono, S. (2005) 'Efek Antiinflamasi Beberapa Tumbuhan Umbelliferae', *HAYATI Journal of Biosciences*, 12(1), pp. 7–10. Available at: [https://doi.org/10.1016/S1978-3019\(16\)30316-3](https://doi.org/10.1016/S1978-3019(16)30316-3).
- Saputri F.C., Sari S.P. dan Mu'nin A. (2008) 'Pengembangan Metode Induksi Tukak Lambung', *Majalah Ilmu Kefarmasian*, 5(2). Available at: <https://scholarhub.ui.ac.id/mik/vol5/iss2/4/>.
- Serafim, C., Araruna M.E., Júnior E.A., Diniz M., Hiruma-Lima C. dan Batista L.. (2020) 'A Review of the Role of Flavonoids in Peptic Ulcer (2010–2020)', *Molecules*, 25(22), pp. 1–32. Available at: <https://doi.org/10.3390/MOLECULES25225431>.
- Suhatri, S., Rusdi, R. and Sugesti, E. (2015) 'Pengaruh Pemberian Sari Wortel (*Daucus carota* L.) terhadap Tukak Lambung Pada Tikus Putih Jantan', *Jurnal Sains Farmasi & Klinis*, 2(1), p. 99. Available at: <https://doi.org/10.29208/jsfk.2015.2.1.56>.
- Widyaningsih, W., Sary .N., Halimah D.N., Jannah W.O.M. (2018) 'Efek Gastroprotektif Kombinasi Perasan Daun Cincau dan Kulit Manggis Pada Tikus yang Diinduksi Etanol', *Traditional Medicine Journal*, 23(2), pp. 103–112.

